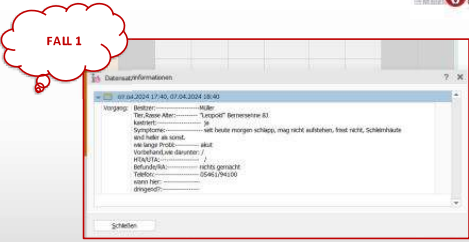


LABOR IM NOTFALL


BASICS, DIE LEBEN RETTEN

Stefanie Seibel (TMFA), Janne Bauer (VMTA)



FALL 1

Anamnese:
Beschwerde: Mägen
Tagesablauf: "typisch" Bettruhe bis 10h
Karnapp: Gut
Symptome: seit heute morgen schlepp, mag nicht aufstehen, frad nicht, Schmierblute und huter als sonst
Vorgeschichte: akut
Krankheitsverlauf/dauer: 1
Behandlung: nicht gemacht
Trauma: GSMS/IN/CO
diagnose:



ALLGEMEINUNTERSUCHUNG

Blasse Schleimhäute, KFZ>2 Sekunden
Temperatur 37,2
Angespanntes Abdomen

ULTRASCHALL


Freie Flüssigkeit im Abdomen
Punktion ergibt blutige Flüssigkeit

BERNERSENNE//8 JAHRE//SCHLAPP/BLASSE SCHLEIMHÄUTE

LABOR
 2x EDTA-Röhrchen mit Blut

HÄMATOKRIT (HCT)
 ...ist der prozentuale Anteil der festen Bestandteile im Verhältnis zum ganzen Volumen

HCT p.B	HCT FF	
16%	18%	→ AKTIVE BLUTUNG
16%	36%	→ BLUTUNG STEHT
16%	9%	→ AKTIVE BLUTUNG



TIERGESUNDHEITZENTRUM
 Großsiedorf
 Your pet - our passion

?!

... **Stehende Blutung** -> Patient hat Zeit
 ... **Aktive Blutung** -> Patient verblutet, muss sofort operiert werden

TIERGESUNDHEITZENTRUM
 Großsiedorf
 Your pet - our passion


FALL 2

Daten-Informationen

```

Vorgang: Neufelddiagnostik
Für Zellen: 2007 01 Langhaar
Katheter: 100
Schnelltest: 100 2 Stunden auf der Jagd mit dickem Verband selbstbehaart
Vorder: gekannert, vom HXK versorgt, JHCC schlopp mit Fieber, HXA sieht wie Flüssigkeit im
Thorax, wieder nicht gereinigt
wie lange Fieber: 2 Wochen
Vorderextremitäten: für Frösche oral, keine Antibiotika
HEPATITIS: Überweisung konnte
Gefäß: 01461/04120
Name: Langhaar
  
```

TIERGESUNDHEITZENTRUM
 Großsiedorf
 Your pet - our passion




ALLGEMEINEUNTERSUCHUNG

Schleimhäute normal, KFZ<2 Sekunden
Temperatur 39,7
Angespanntes Abdomen
Seitliche Bauchnaht deutlich entzündlich, nässend

ULTRASCHALL

Freie Flüssigkeit im Thorax
Punktion ergibt bräunliche, trübe Flüssigkeit

STÖCKCHENVERLETZUNG//2 WOCHENALT//HEBER//FREIE FLÜSSIGKEIT//KEINE AB



LABOR


Spritze mit bräunlich, trüber Flüssigkeit

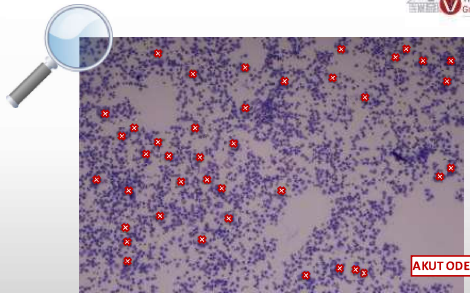
Anfertigen eines **zytologischen** Präparates, Färbung mit DiffQuick

Was erwarten wir?

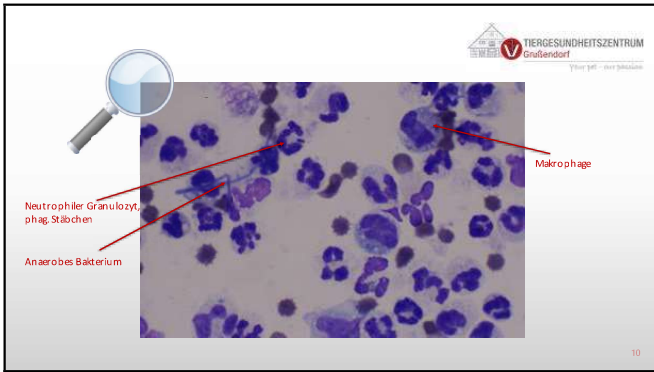
- ...Entzündung (akut, chronisch?)
- ...Bakterien?
- ...Fremdmateriale?

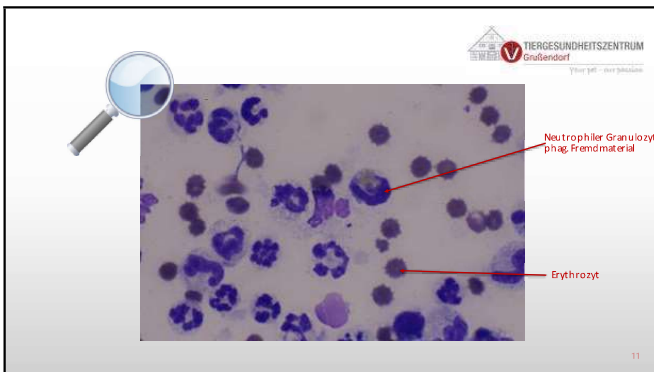






AKUT ODER CHRONISCH?





?!

... **Zeitliche Abgrenzung!** Akut, subakut, chronisch?

... **Bakterien!** Ihr wisst schon, dass Bakterien enthalten sind und müsst für die Info nicht auf die BU warten.

... **Infizierte Entzündung!** Tierarzt kann Antibiose starten und ggf wechseln nach BU.

... **Fremdmaterial!** Wichtige Info für den Chirurgen/Fremdkörpersuche

TIERGESUNDHEITZENTRUM Großsiedorf

12

TIERGESUNDHEITZENTRUM
Grußendorf
Yours partner - your passion

FALL 3

Daten- & Informations

03.04.2024 17:26, 07.04.2024 08:40

Vorgang: Besitzer: Vektor

Starke Abmagerung: TUP, Laborator 6 Monate

Aussehen: kein

Diagnose: Schlapp seit 3 Tagen, setzt Durchfall ab, Bestehen meert mit Blut, kein

Verhalten: kein

Verlängerte Phobie: akut

Veränderliche Symptome: Abbrüche von Bestehen

ANAMNESE: /

Telefon: 05461/74100

Praxis: /

Abgegeben: /

Schließen

13

TIERGESUNDHEITZENTRUM
Grußendorf
Yours partner - your passion



ALLGEMEINEUNTERSUCHUNG

Schleimhäute obB, KFZ<2 Sekunden

Temperatur 38,2

Abdomen leicht angespannt

ULTRASCHALL

Leicht verdickte Darmwände

Colon hgr offenstehend, flüssigkeitsgefüllt

Keine Invagination

WELPE, DURCHFALL (BLUTIG), KEIN ERBRECHEN, AKTIVKOHLE

14

TIERGESUNDHEITZENTRUM
Grußendorf
Yours partner - your passion

LABOR

Sammelkotprobe von 3 Tagen


Kot schwarz -> Aktivkohle -> HemoCare (Humanmedizin)

Parvovirose, Giardien? -> Snapsteste (IDEXX)

Flotation -> Ausschluss von anderen Parasiten




15



?!

... **blutig?** Blutverlust über den Magen/Darmtrakt?

... **infektios?** Giardien -> ZOONOSE
Parvovirose -> hgr ansteckend für andre Welpen

... **Gastroenteritis?** Parasiten ausgeschlossen? Wichtig! Info für den Tierarzt

FRAGEN?

17
